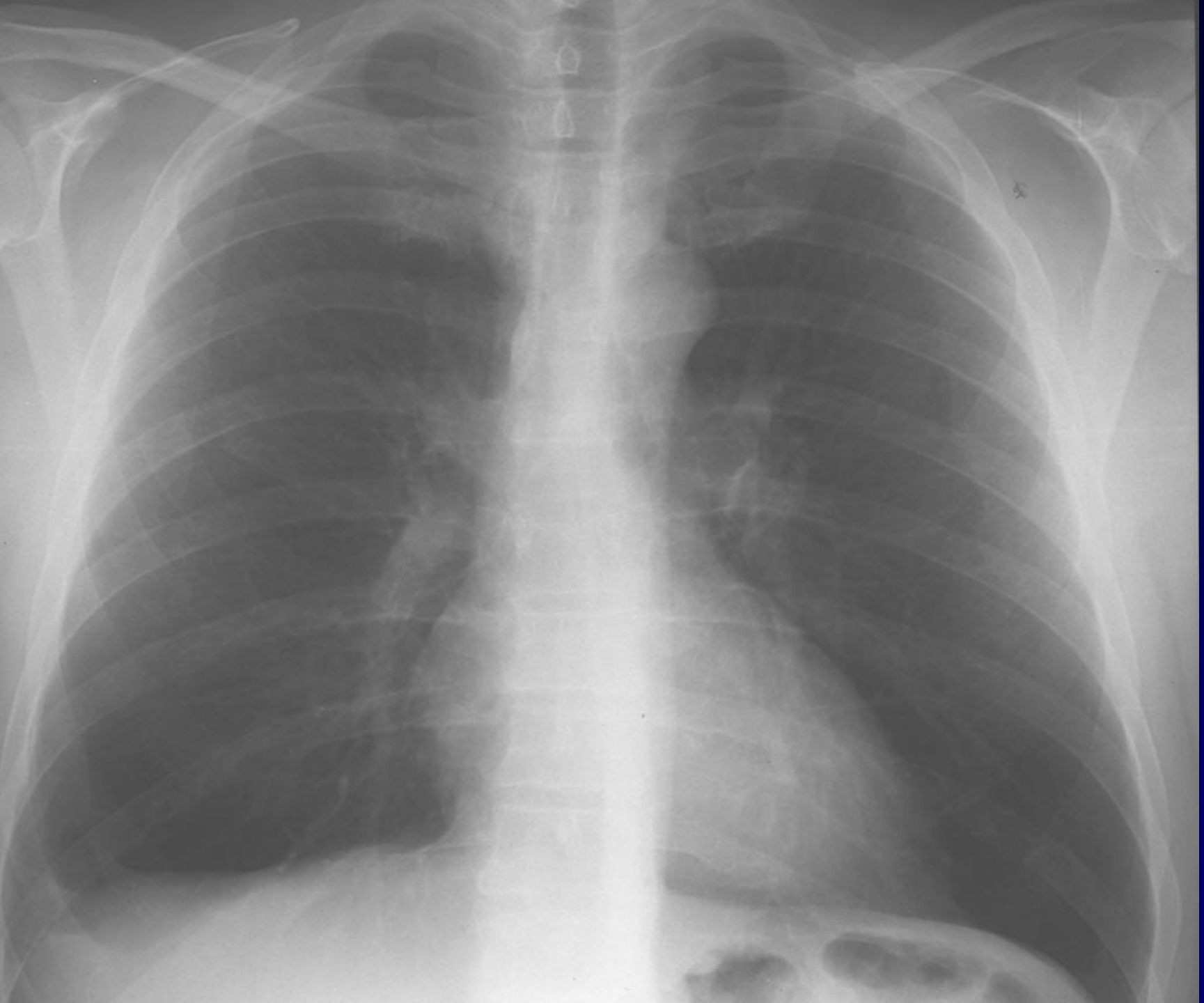
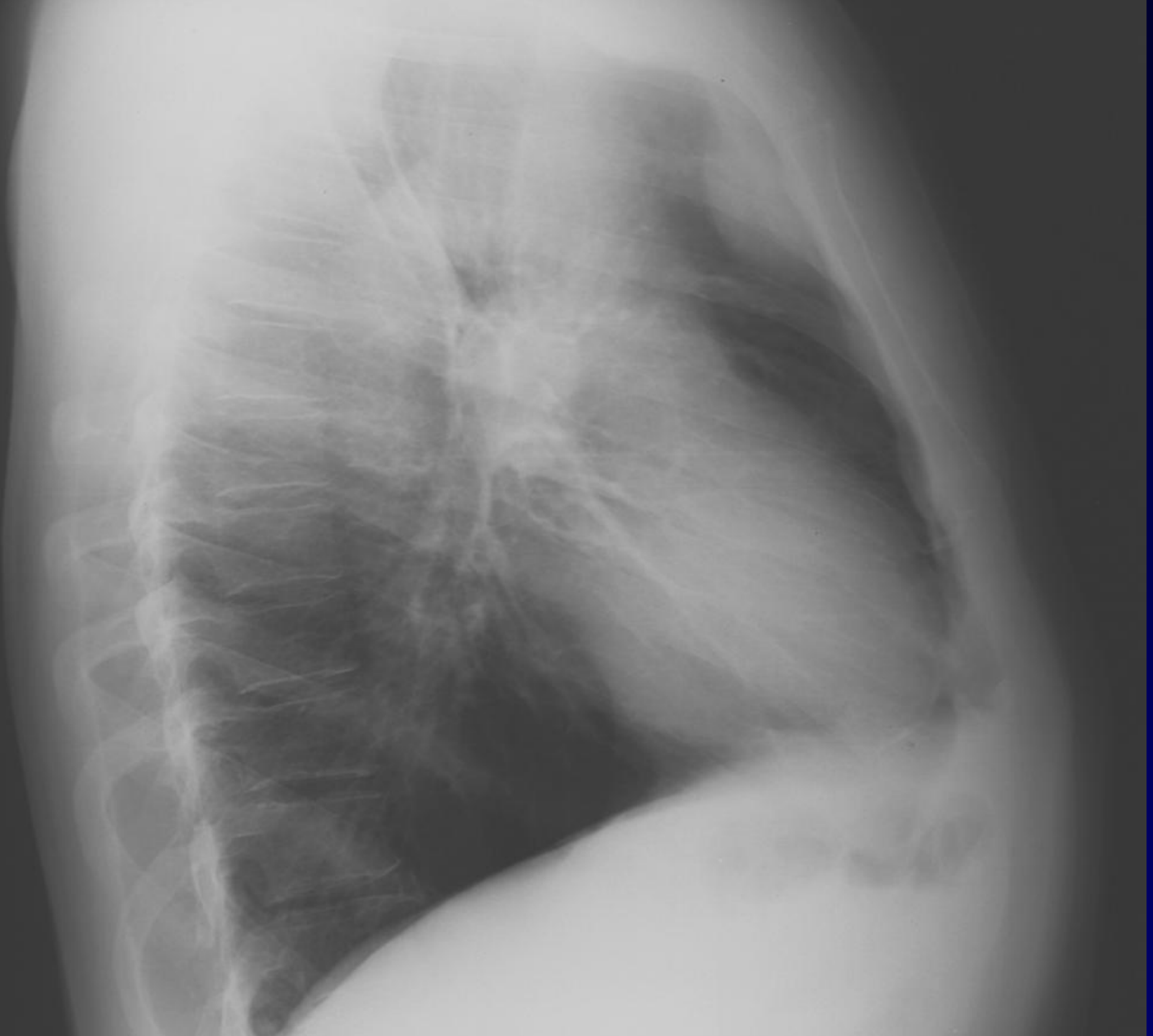
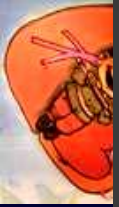

Gérard DURAND

- Un physionomiste qui scrute votre profil
- Douleur rétro sternale spontanée et a l'effort

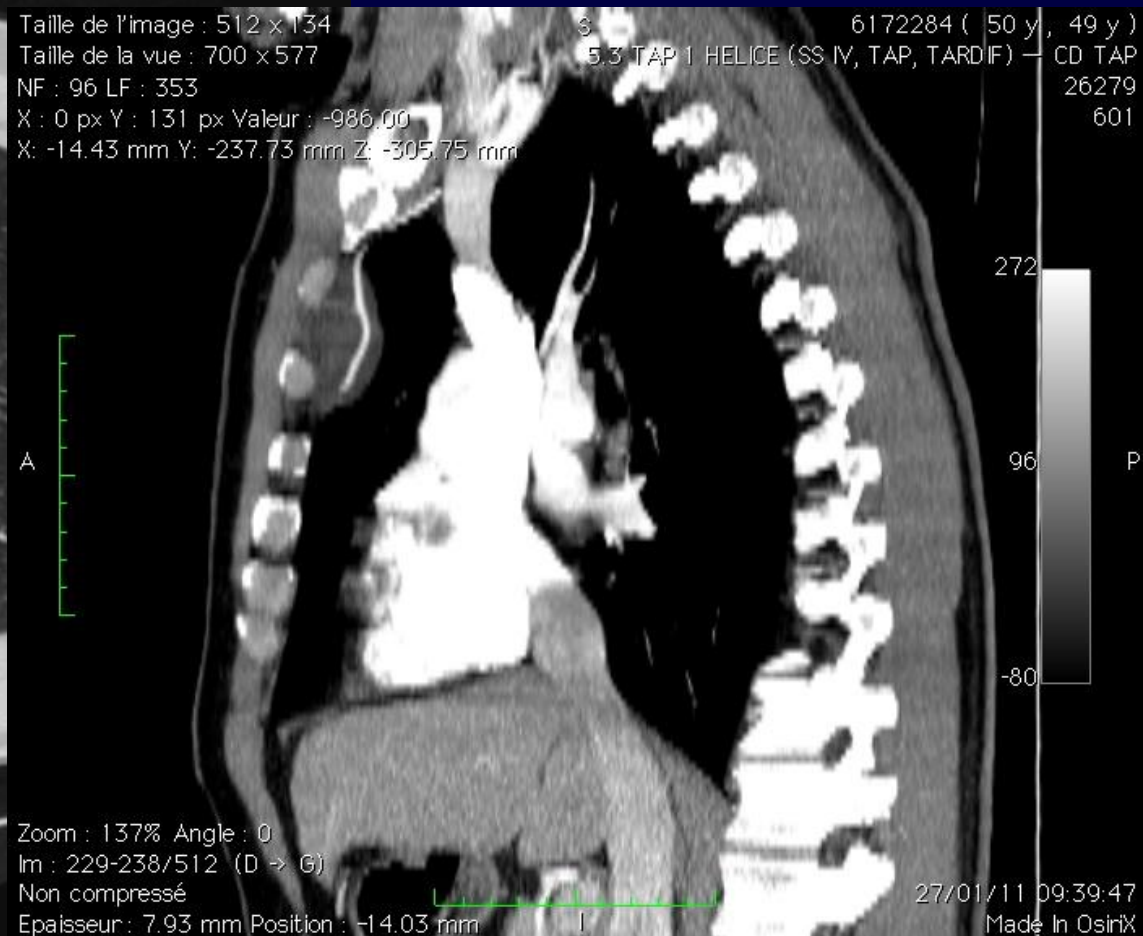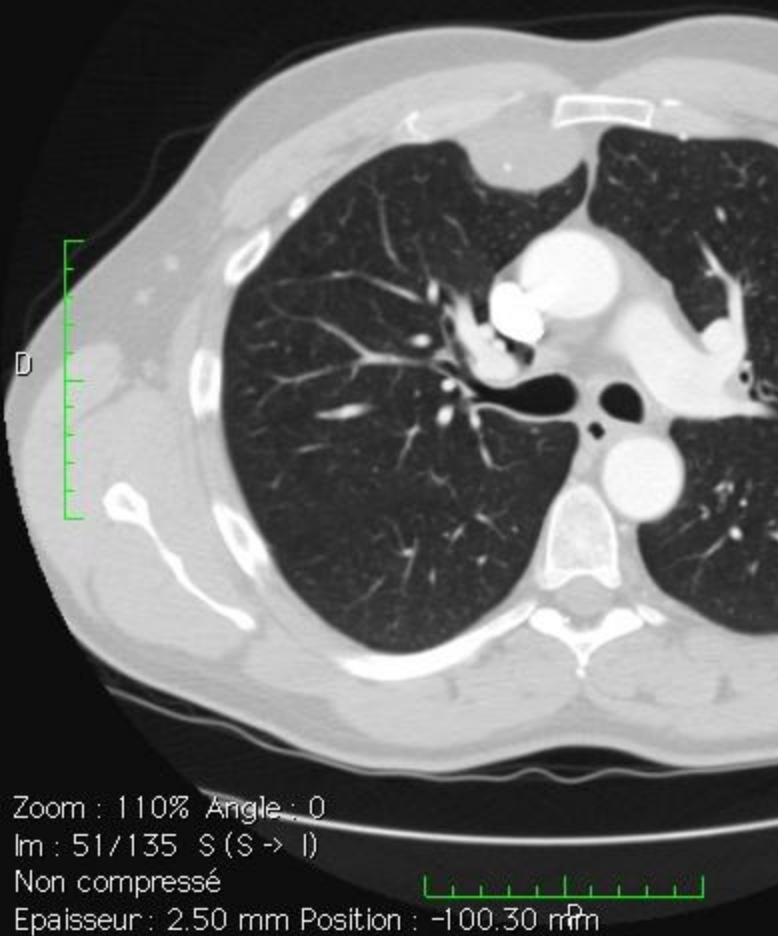






# Masse d'origine pariétale qui englobe et refoule l'art. mam. Int.

Taille de l'image : 512 x 512  
Taille de la vue : 564 x 564  
NF : -388 LF : 1428  
A 6172284 ( 50 y , 49 y )  
5.3 TAP 1 HELICE (SS IV, TAP, TARDIF) — CD TAP  
26279  
601



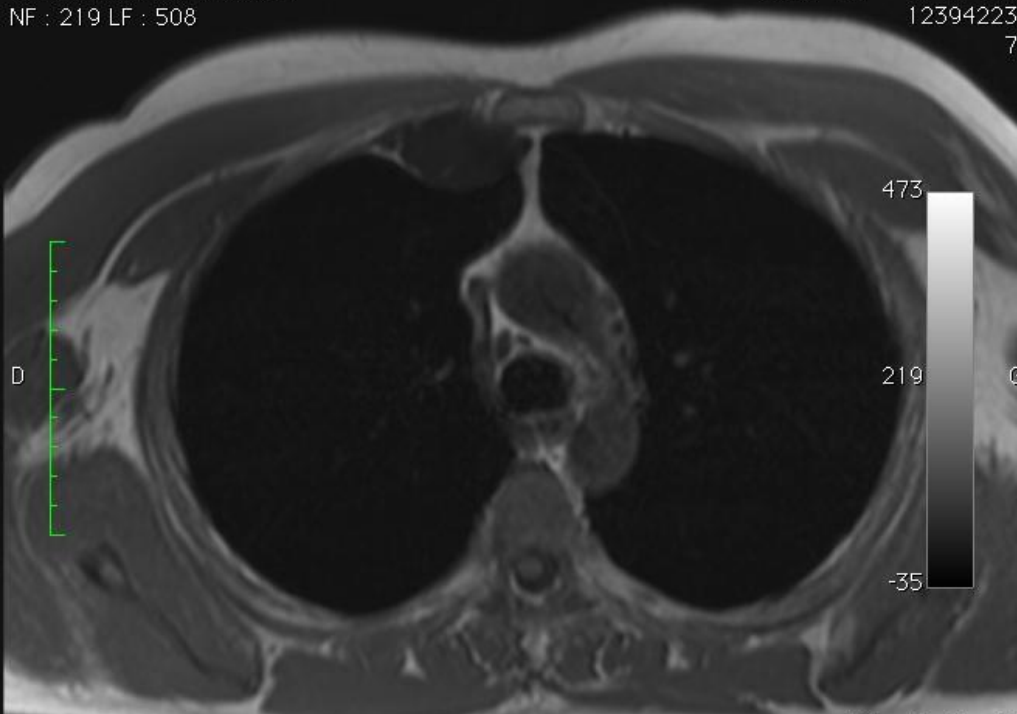

# Il s'agit d'un kyste purement liquidien

Taille de l'image : 512 x 448  
Taille de la vue : 660 x 578  
NF : 219 LF : 508

A

002430760 ( 50 y , 50 y )  
T1 EG TRA — T1 EG TRA  
12394223  
7

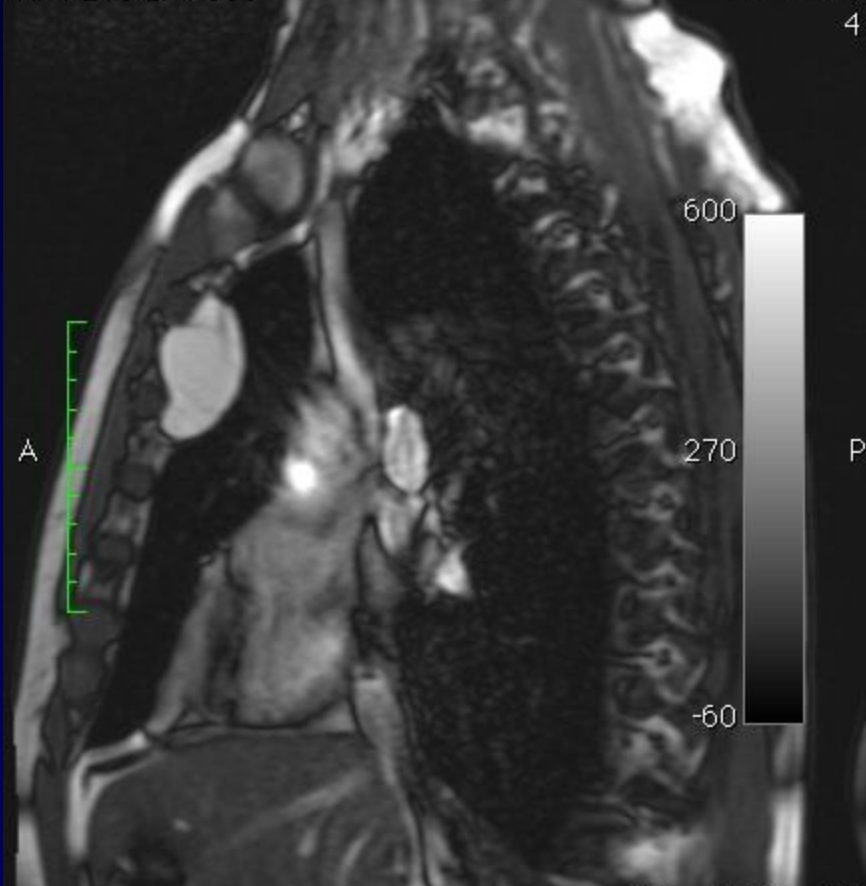


Zoom : 129% Angle : 0  
Im : 10/16 (I -> S)  
Non compressé

TE: 4.8 TR: 87  
FS: 1.5  
11/02/11 10:55:46  
Made In OsiriX

Epaisseur : 7.00 mm Position : 16.92 mm

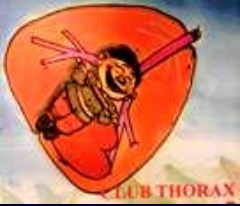Taille de l'image : 384 x 512 s 002430760 ( 50 y , 50 y )  
Taille de la vue : 433 x 608A SAG STRICT — LOCA SAG STRICT  
NF : 270 LF : 660  
12394223  
4



Zoom : 113% Angle : 0  
Im : 13/30 (D -> G)  
Non compressé

TE: 1.5 TR: 3.5  
FS: 1.5  
11/02/11 10:49:20  
Made In OsiriX

Epaisseur : 4.00 mm Position : -21.91 mm



- A l'examen microscopique, on trouve au sein du tissu adipeux une formation kystique pluri cavitaire, revêtue d'une assise de cellules cubiques ou aplaties d'allure mésothéliale. Ces cellules sont marquées par l'anti calrétinine et focalement par l'anti CK 5-6.
- L'épithélium repose sur une paroi souvent très fine, par places plus épaisse, fibreuse. On trouve dans la graisse incluse une section artérielle élastique.
- Le tissu adipeux renferme par ailleurs des petits ganglions lymphatiques sans particularité.

### Conclusion:

KYSTE A RÊVETEMENT MESOTHELIAL A PAROI FINE, MORPHOLOGIQUEMENT COMPATIBLE AVEC UN KYSTE DE TYPE PLEURO PERICARDIQUE  
ABSENCE DE LESION MALIGNE.